

# Beurteilung auf Hüftgelenksdysplasie

Name des Hundes (wie in Ahnentafel eingetragen) Karotta vom Eichwaldsgrund

- Hode  ST
- Hündin  b
- s

Zuchtbuchnr. VDH-H2D 17184SS Chipnr. 276094500453627

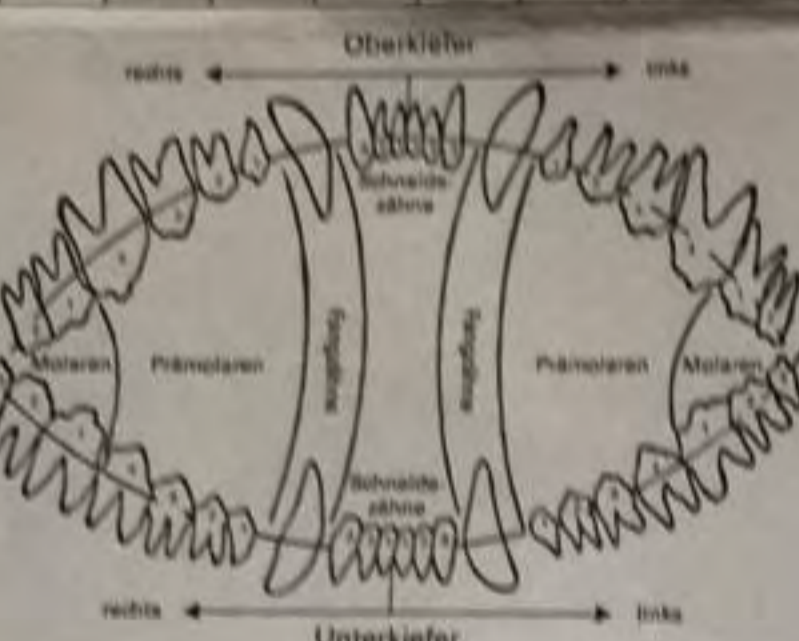
Eigentümer (Name, Anschrift) Gabriele Kumpert, Salermarkt 5, 34621 Friedland

## Bestätigung des Tierarztes (Zutreffendes bitte ankreuzen)

- Scherengebiss  Hoden vorhanden
- Zahngengebiss  Hodenfehler
- Verkürzter Unterkiefer (VUK, Rückbiss)  Monorchide (Einhoder)
- Verkürzter Oberkiefer (VOK, Vorbiss)  Kryptorchide (Nullhoder)
- Der Name ist anhand der Ahnentafel überprüft worden
- Die Chipnr. ist anhand der Ahnentafel überprüft worden
- Die HD-Untersuchung ist in die Ahnentafel eingetragen worden
- Die Aufnahme wurde ohne Hilfsmittel hergestellt

Sonstige Zahnfehlstellungen: \_\_\_\_\_  
 Fehlende Zähne im Zahnschema (Grafik) ankreuzen, zusätzliche bitte in die Tabelle eintragen

	M2	M1	P4	P3	P2	P1	C	I3	I2	I1	I1	I2	I3	C	P1	P2	P3	P4	M1	M2	M
M3	M2	M1	P4	P3	P2	P1	C	I3	I2	I1	I1	I2	I3	C	P1	P2	P3	P4	M1	M2	M



Die Röntgenaufnahme wird mit der Einsendung Eigentum der Hovawart Zuchtgemeinschaft Deutschland e.V.

Adresse, Stempel und Unterschrift des Röntgen-Tierarztes  
 Dres. Antina & Olaf Wappler  
 Fachtierärzte für Kleintiere  
 Waldbachstraße 1, Hess. Lichtenau  
 Tel. 0 56 027 42 96  
 Datum 21.09.18

## HD Auswertung (nur durch Gutachter)

Obergutachten bedingt durch Qualität der Aufnahme empfohlen

Kriterium 1	Kriterium 2	Kriterium 3	Kriterium 4	Kriterium 5	Kriterium 6	Punkte pro Kriterium
Norberg-Winkel	Lage des Femurkopf-Zentrums (FKZ) in Bezug zum dorsalen Azetabulumrand (DAR)	Form des kranio-lateralen Azetabulumrandes	Ausbildung des subchondralen Knochens am Azetabulum	Form von Femurkopf (K), Übergang Kopf-Hals (U), Femurhals (H)	Zubildung kaudolateral am Femurhals (Morganlinie)	
$\alpha \geq 105^\circ$	FKZ medial DAR ( $>2$ mm)	lateral nachfarbig <b>K</b>	fein, gleichmäßig <b>✓</b>	K: rund, deutlich abgesetzt	Nicht sichtbar <b>✓</b>	0
$\alpha \geq 105^\circ$ , Gelenkflächen divergierend oder $<105^\circ$ Gelenkflächen parallel	FKZ medial DAR (1-2 mm) <b>✓</b>	horizontal <b>li</b>	gleichmäßig dick	K: rund, schlecht abges. U: keine Zubildungen H: walzenförmig <b>✓</b>	auf der gebeugten Aufnahme: kantige Schulter	1
$\alpha \geq 100^\circ$	FKZ liegt auf dem DAR	leichtgradig abgerundet oder leichtgradige Zubildungen	lateral leichtgradig verdickt, medial leichtgradig reduziert	K: leichtgradig abgeflacht U: leichtgr. Zubildungen	feiner scharfer Grat bis 1 mm breit	2
$\alpha \geq 90^\circ$	FKZ lateral DAR (1-5 mm), 1/3 des FK überdacht	mittelgradig abgerundet, leichtgradig Zubildungen, zweiteilige Gelenkfläche	lateral mittelgradig verdickt, medial mittelgradig reduziert	K: mittelgradig abgeflacht U: leichte Zubildungen	(unscharfer) Grat bis 3 mm breit	3
$\alpha \geq 80^\circ$	FKZ lateral DAR (6-10 mm), $>1/4$ des FK überdacht	stark abgerundet, mäßige Zubildungen	lateral stark verdickt oder nur lateral ausgebildet	K: mittelgradig verformt U: mittelgradige Zubildungen	Leiste über 3 mm breit	4
$\alpha \geq 70^\circ$	FKZ lateral DAR ( $>10$ mm), $<1/4$ des FK überdacht	Rand fehlt, Pfanne massiv verformt	verschmizt mit lateralem Beckenrand, manchmal fehlend	K: massiv verformt U: massive Zubildungen	Leiste überlagert durch weiträumige Exostosen	5

urteilung	Gesamtpunkte aus Kriterien 1 bis 6	HD-Grad
Hinweis für HD	0	A1 <input type="checkbox"/>
	1-2	A2 <input checked="" type="checkbox"/>
gangsform	3-4	B1 <input type="checkbox"/>
	5-6	B2 <input type="checkbox"/>
e HD	7-9	C1 <input type="checkbox"/>
	10-12	C2 <input type="checkbox"/>
radige HD	13-15	D1 <input type="checkbox"/>
	16-18	D2 <input type="checkbox"/>
HD	19-24	E1 <input type="checkbox"/>
	25-30	E2 <input type="checkbox"/>

Gesamtpunktzahl 2

Stempel und Unterschrift des Gutachters  
  
 Datum 25. SEP. 2018  
 Datum 01.10.18 Unterschrift Dr. Wappler  
 GRKS-Gutachter  
 Tiergesundheitszentrum Grubendorf  
 Dr. Carsten Grubendorf  
 Tierärztliche Klinik für Kleintiere  
 Weichmanndorfer Straße 1  
 49565 Bielefeld